

Kolon & Rektum

Nicht-neoplastische Erkrankungen

Klinische Angaben

- Basisangaben siehe Kapitel "Chirurgische Pathologie"
- Hauptsymptome
- Diarrhoe (wässrig, blutig)
- Dauer und Aktivität der Erkrankung
- Dauer des jetzigen Leidens
- Endoskopischer Befund:
 - Zustand der Mukosa
 - Erkrankungsmuster (fokal, diffus, kontinuierlich, diskontinuierlich)
- Art und Lokalisation des eingesandten Gewebes
- Klinische Differentialdiagnose
- Relevante laborchemische Befunde
- Zusatzinformationen
 - Vorausgegangene, gastrointestinale Eingriffe
 - Therapie
 - Resultate der Stuhlkultur
 - Vorausgegangene Transplantationen
 - Andere relevante Erkrankungen

Makroskopie

Resektat

- Zustand des Gewebes
 - o Nativ/fixiert
 - o Nicht eröffnet/eröffnet
- Art des Gewebes
 - o Resektat, Nachresektat, Ektomie
 - o Länge des Dickdarmes (fixiert oder unfixiert gemessen) und anderer, mitresezierter Strukturen (Terminales Ileum, Appendix vermiformis, Analkanal, adhärenzte Strukturen, identifizierbare Gefässe)
 - o Umfang und allfällige Kalibersprünge
- Befundsbeschreibung
 - o Lokalisation im Dickdarm
 - o Grösse der Läsion: Angabe in 3 Dimensionen
 - o Abstand zum oralen (proximal) und aboralen (distal) Resektionsrand
 - o Beschreibung der Serosa
 - o Angabe, ob Obstruktion und/oder Perforation vorhanden
- Zusätzliche Angaben
 - o Normale Kolonmukosa
 - o Polypen
 - o Tumoren

Biopsie

- Anzahl Fragmente
- Grösse (in grösster Dimension)

Verarbeitung/Zuschnitt

Resektat

Grundsätzlich sollte jeder pathologische Befund eingebettet werden. Die Entnahme der folgenden Blöcke ist auf jeden Fall zu empfehlen:

- Übergang Läsion/Normale Mukosa
- Läsion Mitte und peripher
- Oraler, aboraler und tiefer Resektionsrand
- Normale Mukosa
- Dokumentation aller makroskopischen Befunde
- Perikolisches Fettgewebe

Biopsie

Grundsätzlich sollten alle eingesandten kolorektalen Biopsie-Fragmente vollständig untersucht werden. Die Einbettung sollte nach Möglichkeit orthogonal zur Schleimhautoberfläche erfolgen.

Berichterstattung

- Lokalisation des Befundes
- Verteilungsmuster (kontinuierlich, diskontinuierlich)
- Grösse des Befundes
- Beurteilung der Präparatränder
- Mukosaoberfläche (flach, regelmässig, villöse Konfiguration)
- Kryptenarchitektur (normal, gestört)
- Kryptenanzahl (normal, reduziert)
- Zellularität der Lamina propria
 - Normal
 - Erhöht: Fokal, diffus
 - Zelltyp
 - Lokalisation: Oberflächlich, basal
- Kryptitis
- Kryptenabszesse
- Epitheliale Veränderungen (normal, abgeflacht, erosiv)
- Muzindepletion
- Epithel assoziierte Veränderungen
 - Vermehrung der intraepithelialen Lymphozyten
 - Verbreiterung des subepithelialen Kollagens
- Granulome
 - Anzahl (semiquantitativ)
 - Typ

Einteilung der entzündlichen Kolonerkrankungen (nach Montgomery 2012)1. *Idopathische chronisch entzündliche Darmerkrankungen (CED)*

- Colitis ulcerosa
- Morbus Crohn
- „Indeterminate“ Kolitis

2. *Infektiöse Kolitis*3. *Mechanisch bedingte Kolitis*

- Divertikulitis
- Mukosaprolapsyndrom („solitary rectal ulcer syndrome“)

4. *Vaskulär bedingte Kolitis (Hypoperfusion)*

- Ischämische Kolitis
- Vaskulitis
- Nekrotisierende Enterokolitis

5. *Iatrogen bedingte Kolitis*

- Einläufe, Laxantien
- Medikamentös
- Strahlenkolitis
- Graft versus Host Disease (GvHD)
- Diversionskolitis

6. *Spezifische Kolitis*

- Chronisch granulomatöse Kolitis
- HIV bedingte Kolitis
- Hämolytisch urämisches Syndrom (HUS)
- Morbus Behçet

7. *Uebrige Kolitiden*

- Mikroskopische Kolitis (lymphozytäre Kolitis; Kollagenkolitis)
- Neutropenische Kolitis
- Eosinophile Kolitis
- Urämische Kolitis

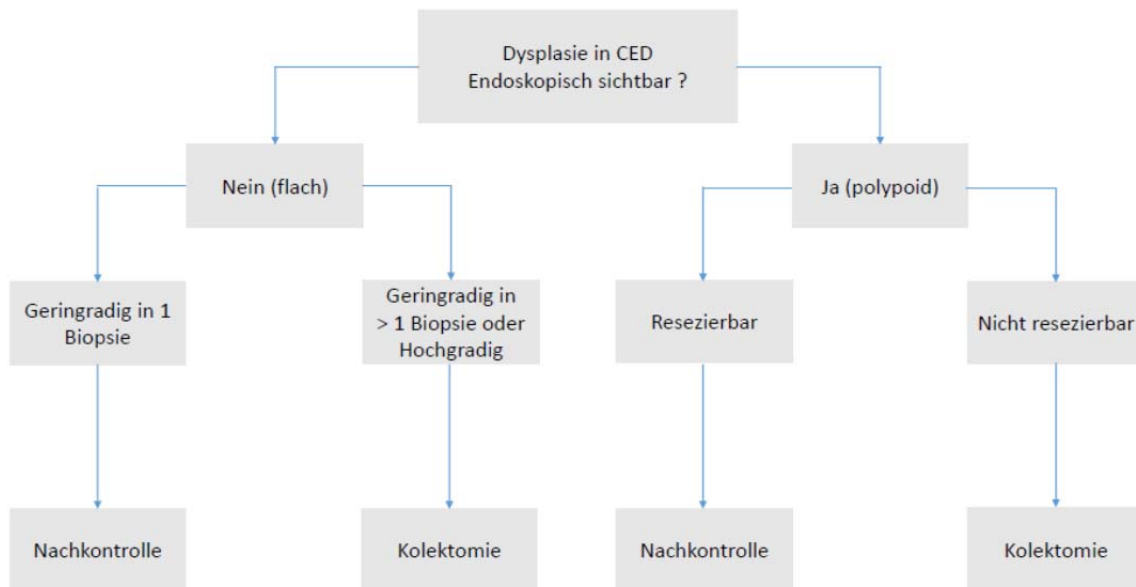
Dysplasie bei der chronisch entzündlichen Darmerkrankung

Bei Dysplasie in einer chronisch entzündlichen Darmerkrankung sollten folgende Punkte beachtet werden:

1. Die Vienna und die Riddell Klassifikation sind die am häufigsten benutzten Klassifikationen, wobei die Riddell Klassifikation aufgrund ihrer Simplität eher zu empfehlen ist:

- Keine Dysplasie (negative for dysplasia)
- Dysplasie unklar (indefinite for dysplasia)
- Geringgradige/mässige Dysplasie (low grade dysplasia)
- Hochgradige Dysplasie (high grade dysplasia)
- Intramukosales Adenokarzinom - Invasives Adenokarzinom

2. In der Literatur wurde das klinisch-pathologische Management der Dysplasie bei der chronisch entzündlichen Darmerkrankung vereinfacht.



Modifiziert nach Riddell 2014

3. Bei der polypoid konfigurierten Dysplasie kann es sich um ein sporadisches Adenom oder um eine CED assoziierte Dysplasie handeln. Bei der Frage nach der Resezierbarkeit ist die Beurteilung der umliegenden Mukosa wichtig.

4. Die Begriffe „DALM“ oder „ALM“ sind zu vermeiden, da sie in der Literatur häufig unterschiedlich angewendet werden und zu Missverständnissen führen können.

5. Generell empfiehlt es sich bei der Fragestellung einer Dysplasie im Rahmen einer chronisch entzündlichen Darmerkrankung eine Zweitmeinung bei einem anderen Fachpathologen/Fachpathologin einzuholen (eventuell Spezialistin/Spezialist in Gastrointestinalpathologie in einem auswärtigen Institut).

Neoplastische Erkrankungen

A. Polypen

Klinische Angaben

- Basisangaben siehe Kapitel "Chirurgische Pathologie"
- Vorgängige Befunde:
 - Kolonadenom/Kolonkarzinom
 - Polyposen:
 - o Familiäre, adenomatöse Polypose (FAP)
 - o Juvenile Polypose
 - o Peutz-Jeghers Syndrom
 - o Metaplastische Polypose
 - o Cronkhite-Canada Syndrom
 - o Cowden's Syndrom
 - o Benigne lymphoide Polypose
 - o Maligne, lymphomatöse Polypose
 - o Inflammatorische, fibroide Polypose
 - o Serratierte Polypose
 - Hereditäres, nicht polypöses Kolon Karzinom Syndrom (HNPCC oder Lynch-Syndrom)
 - Chronisch entzündliche Darmerkrankungen (Colitis ulcerosa, Morbus Crohn)
- Relevante Befunde in den bildgebenden Verfahren
- Relevante klinische und laborchemische Befunde

Makroskopie

- Anatomische Lokalisation
- Fragmentation: Ja/Nein
- Masse (grösster Durchmesser)
- Maximaler Durchmesser der Abtragungsfläche
- Gestielt vs nicht-gestielt
- Stiellänge

Verarbeitung / Zuschnitt

- Tuschemarkierung der Resektionsfläche
- Auflamellieren
 - Gestielt (Stiel >6mm): Abtragungsrand quer, Polyp längs aus Zentrum und Peripherie
 - Nicht gestielt: Polypmitte mit Abtragungsfläche, Polyp-Peripherie

Berichterstattung

- Lokalisation
- Histologischer Typ
 - Adenomatöse Polypen

- Tubulär
- Tubulovillös
- Villös
- Gezahnte Polypen
 - Hyperplastischer Polyp
 - Sessiles gezahntes Adenom (mit oder ohne zytologische Dysplasie)
 - Traditionelles gezahntes Adenom
- Grösse
- Vollständigkeit der Exzision
- Dysplasiegrad
 - Leichte und mittelschwere Dysplasie: Low grade
 - Schwere Dysplasie: High grade
- Invasives Karzinom im Adenom
 - Invasionstiefe (T Stadium)
 - Zusätzlich:
 - Haggitt Klassifikation bei gestielten Polypen
 - Level 1: Invasion nur in den Polypenkopf
 - Level 2: Invasion bis zum Polypenhals
 - Level 3: Invasion in den Polypenstiel
 - Level 4: Invasion in die Submukosa der Darmwand unterhalb des Polypenstiels
 - Kikuchi Klassifikation bei sessilen Polypen
 - SM1: Invasion des oberen Drittels der Submukosa
 - SM2: Invasion des mittleren Drittels der Submukosa
 - SM3: Invasion des unteren Drittels der Submukosa
 - Messung der Invasionstiefe in μm
 - Abstand zum Resektionsrand
 - Histologischer Subtyp
 - Differenzierungsgrad (G)
 - Lymphovaskuläre Invasion (L und V Stadium)

Weitere empfohlene Berichtsparemeter:

siehe Abschnitt B. Kolonkarzinom

B. Kolonkarzinom

Klinische Angaben

- Basisangaben siehe Kapitel "Chirurgische Pathologie"
- Vorgängige Befunde:
 - Kolonadenom/Kolonkarzinom
 - Polyposen:
 - Familiäre adenomatöse Polypose (FAP)
 - Juvenile Polypose
 - Peutz-Jeghers Syndrom
 - Metaplastische Polypose
 - Cronkhite-Canada Syndrom
 - Cowden's Syndrom
 - Benigne lymphoide Polypose

- Maligne, lymphomatöse Polypose
- Inflammatorische, fibroide Polypose
- Serratierte Polypose
- Hereditäres, nicht polypöses Kolon Karzinom Syndrom (HNPCC)
- Chronisch entzündliche Darmerkrankungen (Colitis ulcerosa, Morbus Crohn)
- Relevante Befunde in den bildgebenden Verfahren
- Relevante klinische und laborchemische Befunde
- Art des chirurgischen Eingriffes
- Intraoperative Befunde
- Anatomische Lokalisation des chirurgischen Präparates
- Art des Präparates
- Präoperatives Stadium des Tumors

Makroskopie

Biopsie

- Anzahl Fragmente
- Grösse (in grösster Dimension)

Maligner Polyp

vgl oben

Resektat

- Zustand des Gewebes
 - Nativ/fixiert
 - Nicht eröffnet/eröffnet
- Art des Gewebes
 - Resektat, Nachresektat, Ektomie
 - Länge des Dickdarmes (fixiert oder unfixiert gemessen) und anderer, mitresezierter Strukturen (Terminales Ileum, Appendix vermiformis, Analkanal, adhärenzte Strukturen, identifizierbare Gefässe)
 - Umfang und allfällige Kalibersprünge
- Tumorbeschreibung
 - Lokalisation im Dickdarm
 - Subtyp: Polypoid, annulär, ulzeriert, diffus
 - Grösse: Angabe in 3 Dimensionen
 - Abstand zum oralen (proximal), aboralen (distal) und Gefässabsetzungsrand
 - Infiltrationstiefe
 - Beschreibung der Serosa
 - Angabe, ob Obstruktion und/oder Perforation vorhanden
- Zusätzliche Angaben
 - Normale Kolonmukosa
 - Polypen
 - Divertikel
 - Chronisch entzündliche Darmerkrankungen
- Anzahl der Lymphknoten

- Gesamtzahl (alle Lymphknoten müssen untersucht werden; grosse, makroskopisch klar befallene Lymphknoten können nur in Teilstücken untersucht werden)
- Maximaler Durchmesser
- Tumorverdächtig ja/nein

Verarbeitung / Zuschnitt

Grundsätzlich sollte pro cm Tumor 1 Block entnommen werden. Die Entnahme der folgenden Blöcke ist auf jeden Fall zu empfehlen:

- Pro cm Tumor: 1 Block
 - Uebergang Tumor/Normale Mukosa
 - Tiefste Infiltrationsstelle
 - Beziehung zur Serosa
 - Tumormitte
 - Infiltrationsfront (insbesondere spikuliert Areale)
 - Infiltration benachbarter Strukturen
- Orale, aborale und tiefer Resektionsrand
- Normale Mukosa
- Dokumentation aller makroskopischen Befunde (Polypen, Divertikel etc)
- Perikolisches Fettgewebe
- Alle Lymphknoten

Gewebe für Zusatzuntersuchungen (z.B. Tumorbank), falls möglich.

Berichterstattung

Biopsie

- Invasives Karzinom/Verdacht auf invasives Karzinom
- Histologischer Subtyp
- Vorliegen von Lymphgefäss- oder Veneninfiltration
- andere Befunde (Adenomanteile, übrige Kolonschleimhaut)

Maligner Polyp

vgl. oben

Resektat

- Art des Präparates
 - Hemikolektomie rechts
 - Hemikolektomie links
 - Resektat
- TNM Stadium: Gemäss der aktuell gültigen TNM Klassifikation der UICC
- Lymphgefässinvasion peritumoral
 - Vorhanden
 - Nicht vorhanden

- Blutgefässinvasion peritumoral
 - Vorhanden
 - Nicht vorhanden
- Perineurale Invasion
 - Vorhanden
 - Nicht vorhanden
- Tumorgrad (WHO-Klassifikation 2010)
 - Grad 1: Hochdifferenziert (>95% Drüsenformation)
 - Grad 2: Mässig differenziert (50-95% Drüsenformation)
 - Grad 3: Wenig differenziert (<50% Drüsenformation)
 - Grad 4: Undifferenziert (Keine Drüsenformation)

Gemäss der AJCC (American Joint Committee on Cancer) werden G1 und G2 als „low“ und G3 und G4 als „high grade“ bezeichnet.

- Histologischer Subtyp (WHO-Klassifikation 2010)
 - Adenokarzinom
 - Muzinöses Adenokarzinom (>50% muzinös)
 - Medulläres Karzinom
 - Siegelringzellkarzinom (>50% siegelringzellig)
 - Kleinzelliges Karzinom
 - Plattenepithelkarzinom
 - Adenosquamöses Karzinom
 - Undifferenziertes Karzinom
 - Nicht klassifizierbar
- Resektionsränder
 - Abstand zum oralen und aboralen Resektionsrand
 - Abstand zum tiefen Resektionsrand
- Zusatzangaben
 - Polypen
 - Colitis ulcerosa
 - Morbus Crohn
 - Dysplasie
 - Divertikel

Weitere empfohlene Berichtsparemeter:

Tumorfrontkonfiguration

- „Infiltrating“ (Angabe in %)
- „Pushing“ (Angabe in %)

Tumor Budding

Gemäss SAGIP Studie (Virchow's Archive 2015) empfiehlt sich bei pT1 kolorektalen Karzinomen/malignen Polypen die Gesamtzahl der Tumor Buds im „hot spot“ (1HPF Methode) und bei pT2-4 kolorektalen Karzinomen die Gesamtzahl der Tumor Buds in

10HPFs (10HPF Methode) mittels Immunhistochemie (Panzytokeratin Marker) anzugeben, aber ohne Gradierung, da ein standartisiertes, internationales Auswertungssystem noch ausstehend ist.

Intratumorale lymphozytäre Infiltration

- Keine
- Geringgradige (1-2/HPF)
- Hochgradige (≥ 3 /HPF)

Peritumorale Entzündungsreaktion

Für die Quantifizierung der peritumoralen Entzündungsinfiltration wird die Klassifikation nach Klintrup et al, European Journal of Cancer 2005, empfohlen:

Grad 0: Keine peritumorale Entzündungsreaktion

Grad 1: Fokale peritumorale Entzündungsreaktion ohne Drüsendestruktion

Grad 2: Bandförmige peritumorale Entzündungsreaktion mit fokaler Drüsendestruktion

Grad 3: Bandförmige peritumorale Entzündungsreaktion mit diffuser Drüsendestruktion

C. Rektumkarzinom

Klinische Angaben

- wie beim Kolonkarzinom
- zusätzlich Angabe zu einer allfälligen, vorausgegangenen neoadjuvanten Therapie (hier ist die Information über die ursprüngliche Tumorlokalisierung unerlässlich).

Makroskopie

- Zustand des Gewebes
 - Zustand der mesorektalen Aussenfläche bei „Total Mesorectal Excision“ (TME) gemäss der M.E.R.C.U.R.Y. KLASSIFIKATION:

M.E.R.C.U.R.Y.-Klassifikation (Magnetic Resonance Imaging and Rectal Cancer European Equivalence Study)			
Bewertung	Grad	Kriterium	Befund
Optimal	1	Mesorektum	Intakt, glatt
		Defekte	Nicht tiefer als 0,5 cm
		Coning	nein
		Lateraler Resektionsrand	Gleichmässig, glatt
Nahezu optimal	2	Mesorektum	<u>Leicht unregelmässig</u>
		Defekte	Keine sichtbare Muscularis propria
		Coning	mässig
		Lateraler Resektionsrand	unregelmässig
Inkomplett	3	Mesorektum	Zerissen, mit Defekten über 1 cm ²
		Defekte	Bis zur Muscularis propria reichend
		Coning	ja
		Lateraler Resektionsrand	<u>unregelmässig</u>

- Nativ/fixiert
- Nicht eröffnet/eröffnet

- Art des Gewebes
 - Resektat, Nachresektat, Ektomie
 - Länge des Dickdarmes und anderer, mitresezierter Strukturen (fixiert oder unfixiert gemessen) (Analkanal, adhärenzte Strukturen, identifizierbare Gefässe)
 - Umfang (nicht bei TME) und allfällige Kaliberspüngen

- Tumorbeschreibung
 - Lokalisation im Rektum
 - Beziehung zur peritonealen Umschlagsfalte (an der anterioren Fläche zu beurteilen):
 - o Komplette auf der oralen Seite der peritonealen Umschlagsfalte
 - o Im Bereich der peritonealen Umschlagsfalte
 - o Komplette auf der aboralen Seite der peritonealen Umschlagsfalte
 - Subtyp: Polypoid, annulär, ulzeriert, diffus
 - Grösse: Angabe in 3 Dimensionen
 - Infiltrationstiefe
 - Angabe, ob Obstruktion und/oder Perforation vorhanden
 - Beschreibung der Serosa
 - Abstand zum oralen (proximal), aboralen (distal) Resektionsrand
 - Minimaler Abstand zum zirkumferentiellen Resektionsrand (in mm und in SSL)
 - Abstand zur Linea dentata

- Zusätzliche Angaben
 - Normale Kolonmukosa
 - Polypen
 - Divertikel
 - Chronisch entzündliche Darmerkrankungen

- Anzahl der Lymphknoten
 - Gesamtzahl (alle Lymphknoten müssen untersucht werden)
 - Maximaler Durchmesser
 - Tumorverdächtig ja/nein

- Gewebe für Zusatzuntersuchungen (z.B. Tumorbank, falls möglich)

Verarbeitung / Zuschnitt

Grundsätzlich sollte pro cm Tumor 1 Block entnommen werden. Die Entnahme der folgenden Blöcke ist auf jeden Fall zu empfehlen:

- Pro cm Tumor/1 Block
 - Übergang Tumor/Normale Mukosa
 - Tiefste Infiltrationsstelle
 - Beziehung zur Serosa
 - Tumormitte
 - Infiltrationsfront (insbesondere spikulierende Areale)
 - Infiltration benachbarter Strukturen

- Bei vorangegangener neoadjuvanter Therapie ohne erkennbaren makroskopischen (und event. mikroskopischen Tumor): Ganzes Tumorbett einbetten
- Oraler, aboraler und tiefer Resektionsrand
- Minimaler Abstand Tumor/Zirkumferentieller Resektionsrand
- Beziehung Tumor/Lumen
- Normale Mukosa
- Dokumentation aller makroskopischen Befunde (Polypen, Divertikel etc)
- Perikolisches Fettgewebe
- Alle Lymphknoten
- Nahe am CRM gelegene Lymphknoten mit Bezug zum CRM einbetten

Berichterstattung

- Art des Präparates
 - Totale mesorektale Exzision (TME)
 - „Low anterior resection“
- Angabe zur präoperativen neo-adjuvanten Behandlung
- TNM Stadium: Gemäss der aktuell gültigen TNM Klassifikation der UICC
- Regressionsgrad

Becker Tumor Regressionsgrad System

TRG	Kriterium
1a	Kein residueller Tumor/Tumorbett + Chemotherapie Effekt
1b	< 10% residueller Tumor/Tumorbett + Chemotherapie Effekt
2	10-50% residueller Tumor/Tumorbett + Chemotherapie Effekt
3	> 50% residueller Tumor/Tumorbett + Chemotherapie Effekt

Dworak Tumor Regressionsgrad System

TRG	Kriterium
0	Keine Regression
1	Überwiegend Tumor mit signifikanter Fibrose und/oder Vaskulopathie
2	Überwiegend Fibrose mit vereinzelt Tumorzellen
3	Only scattered tumor cells in the space of fibrosis with/without acellular mucin
4	no vital tumor cells detectable

- Lymphgefässinvasion peritumoral
 - Vorhanden
 - Nicht vorhanden
- Blutgefässinvasion peritumoral
 - Vorhanden
 - Nicht vorhanden
- Perineurale Invasion
 - Vorhanden

- Nicht vorhanden
- Tumorgrad (WHO-Klassifikation 2010) (nur bei nicht präoperativ behandelten Fällen)
 - siehe Abschnitt Kolonkarzinom
- Histologischer Subtyp (WHO-Klassifikation 2010)
 - siehe Abschnitt Kolonkarzinom
- Resektionsränder
 - Abstand zum oralen und aboralen Resektionsrand
 - Abstand zum zirkumferentiellen Resektionsrand (in mm, in SSL)
- Wichtig:
 - Bei den LK nach neoadjuvanter Therapie deskriptiv angeben, ob regressive Veränderungen (DD: „ausgebrannte“ Metastasen ohne vitale Tumoranteile) vorhanden sind. Veränderte Lymphknoten, in welchen aber **kein** Karzinom mehr nachgewiesen werden kann, gelten als negativ (N0).
 - Bei perikolischem Fettgewebe immer auf die Definition der regionären LKs gemäss TNM-Atlas achten.
- Zusatzangaben
 - Polypen
 - Colitis ulcerosa
 - Morbus Crohn
 - Dysplasie
 - Divertikel

Weitere empfohlene Berichtsparemeter:

siehe Abschnitt B. Kolonkarzinom

D. Lebermetastasen von kolorektalen Karzinom

Hinweis

Andere Metastasen z.B. Metastasen in der Lunge sollten analog bearbeitet werden

Klinische Angaben

- Basisangaben siehe Kapitel "Chirurgische Pathologie"
- Relevante Befunde in den bildgebenden Verfahren
- Relevante klinische und laborchemische Befunde
- Art des chirurgischen Eingriffes
- Intraoperative Befunde
- Anatomische Lokalisation des chirurgischen Präparates
- Art des Präparates
- Präoperatives Stadium des Tumors

- Angabe zu einer allfälligen, vorausgegangenen Therapie

Makroskopie

- Zustand des Gewebes
 - Nativ/fixiert
 - Nicht eröffnet/eröffne
- Art des Gewebes
 - Keilexzisat
 - Segmentresektion
 - Lobektomie
- Grösse und Gewicht des Präparates
- Metastase
 - Grösse
 - Farbe
 - Konsistenz
 - Ränder
 - Beziehung zur Leberkapsel
 - Beziehung zu grossen Blutgefässen (Portalvene, Lebervenen) und Gallengangssystem
 - Abstand zu den Resektionsrändern
 - Nicht neoplastisches Leberparenchym: Angabe zu Stauung, Cholestase, Nekrose, Zirrhose

Verarbeitung / Zuschnitt

- Metastase(n)
- Uebergang Metastase/normales Leberparenchym
- Leberkapsel
- Resektionsränder
- Normales Leberparenchym (2-3 Blöcke)

Berichterstattung

- Durchmesser aller Metastasen
- Nekrose (in %)
- Fibrose (in %)
- Bei vorausgegangener Therapie Angabe zum Regressionsgrad nach Rubbia-Brandt 2007:

Rubbia-Brandt Metastasen Regressionsgrad System

TRG	Kriterium
1	Kein Tumorgewebe, starke Fibrose
2	Vereinzelte Tumorareale eingebettet in starker Fibrose
3	Mehrere Tumorareale, Fibrose überwiegt
4	Zahlreiche Tumorareale, wenig Fibrose
5	Keine Regressionszeichen

- Abstand zum intrahepatischen Resektionsrand
- Angabe zum Kapseldurchbruch
- Beurteilung des nicht neoplastischen Leberparenchyms

E. Molekulare Biomarker

Allgemeine Bemerkungen

Im diagnostischen Alltag sind der Mikrosatellitenstatus sowie der KRAS und BRAF Mutationsstatus etabliert.

Mikrosatellitenstatus

Für die Bestimmung des Mikrosatellitenstatus sollte eine immunohistochemische und/oder eine PCR Analyse gemäss den „**Revised Bethesda Guidelines**“ durchgeführt werden:

1. Patient mit kolorektalem Karzinom vor dem 50 Lebensjahr
2. Patient mit syn- oder metachronen kolorektalen Karzinom oder anderen HNPCC assoziierten Tumoren unabhängig vom Alter bei der Diagnosestellung (a)
3. Patient mit MSI-H typischer Histologie (b) und vor dem 60. Lebensjahr bei der Diagnosestellung
4. Patient mit kolorektalem Karzinom, welcher einen Verwandten 1. Grades mit einem kolorektalen Karzinom oder einem HNPCC-assoziierten Tumor vor dem 50. Lebensjahr hat.
5. Patient mit kolorektalem Karzinom (unabhängig vom Alter), welcher mindestens 2 Verwandte 1. oder 2. Grades hat, bei denen ein kolorektales Karzinom einen oder ein HNPCC-assoziiertes Tumor (unabhängig vom Alter) diagnostiziert wurde.

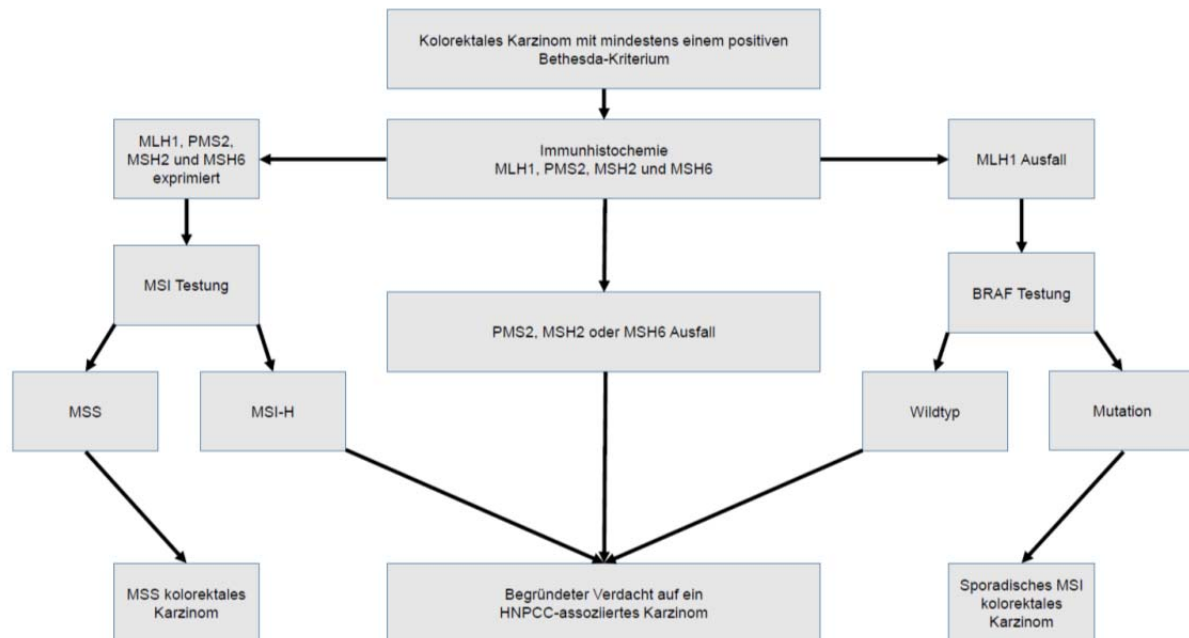
(a) **HNPCC assoziierte Tumoren:** Kolon, Rektum, Dünndarm, Magen, Pankreas, biliäres System, Endometrium, Ovar, Ureter, Nierenbecken, Hirn (V.a. Glioblastoma multiforme) und Haut.

(b) **MSI-H typische Histologie:** Tumorerfiltrierende Lymphozyten, Crohn ähnliche lymphozytäre Reaktion, muzinöse oder siegelringzellige Differenzierung, medulläres Wachstumsmuster.

- Panel Immunhistochemie: MLH1, PMS2, MSH2, MSH6

- Panel PCR gemäss NCI (National Cancer Institute): BAT25, BAT26, D2S123, D5S346, D17S250

In der Publikation "Kolorektale Karzinome unter Berücksichtigung der neuen S3-Leitlinie von 2013 (J.H.L. Neuhaus, T. Kirchner, Pathologie 2014, 35:615-623) wird folgender Algorithmus vorgeschlagen:



KRAS und NRAS Status

Der RAS Mutationsstatus ist ein prädiktiver Marker für das Ansprechen auf die Anti-EGFR Therapie (z.B. Cetuximab oder Panitumimab).

Eine Anti-EGFR Therapie wird nicht empfohlen, wenn eine KRAS oder eine NRAS Mutation vorliegt (Codon 12, 13, 61, 117 und 146).

BRAF Status

Die V600E Mutation des BRAF Gens wird bei zirka 70% der kolorektalen Karzinome mit einer MLH1 Promotor Hypermethylation beobachtet.

Eine BRAF V600E Mutation kommt charakteristischer Weise bei sporadischen MSI-H kolorektalen Karzinome vor und kann als Surrogatmarker für den Ausschluss eines Lynch-Syndroms verwendet werden.

Gemäss Literatur wird eine BRAF V600E Mutation mit einem fehlenden Ansprechen auf eine Anti-EGFR Therapie assoziiert.

Die immunohistochemische Analyse von BRAF V600E wurde aktuell in mehreren Publikationen getestet, aber noch nicht definitiv im diagnostischen Alltag implementiert.

F. Berichtsvorlagen

Hinweis

Fett gedruckt: Obligate Angaben

Kolonkarzinom

Hemikolektomie rechts:

Mässiggradig differenziertes Adenokarzinom des Kolon ascendens (max. Durchmesser: 5cm).

Tumorinfiltration bis ins perikolische Fettgewebe.

Infiltratives (75%) und expansives (25%) Wachstumsmuster.

Fokal leichte peritumorale Entzündungsreaktion (Grad 1 nach Klintrup, EJC 2005).

Tumor Budding: 85 tumor buds in 10 HPF.

Kein Nachweis von intraepithelialen Lymphozyten.

Keine Infiltration der Lymph- und Blutgefässe.

Keine Perineuralscheideninfiltration.

Tumorfremie Serosa.

Tumorfremier oraler (ilealer) und aboraler (colischer) RR. Tumorfremier Gefässabsetzungsrand

Perikolisches Fettgewebe: 25 tumorfremie Lymphknoten (0/25).

2 cm aboral vom Karzinom Nachweis eines tubulovillösen Adenoms (low grade) (vollständige Exzision).

Abschliessende TNM-Klassifikation (UICC 7. Auflage 2009)

pT3, pN0 (0/25), L0, V0, Pn0, G2, R0

Rektumkarzinom

Rektum (TME, Status nach neoadjuvanter Therapie):

Vitale Anteile eines Adenokarzinoms (max. Durchmesser: 3.5cm):

Tumorinfiltration der Tunica muscularis propria ohne Durchbruch ins perirektale Fettgewebe.

Infiltratives (65%) und expansives (35%) Wachstumsmuster.

Leichte peritumorale Entzündungsreaktion (Grad 1 nach Klintrup, EJC 2005).

Tumor Budding: 34 tumor buds in 10 HPF.

Kein Nachweis von intraepithelialen Lymphozyten.

Keine Infiltration der Lymph- und Blutgefässe.

Keine Perineuralscheideninfiltration.

Intakte (komplette) mesorektale Aussenfläche (M.E.R.C.U.R.Y. Klassifikation: Grad 1)

Minimaler Abstand zum zirkumferentiellen RR: 2cm (bei 7Uhr in SSL)

Abstand zum oralen (proximalen) RR: 7cm

Abstand zum aboralen (distalen) RR: 4cm

**Perirektales Fettgewebe: Insgesamt 31 tumorfreie Lymphknoten (0/31).
Perikolisches Fettgewebe: Insgesamt 30 tumorfreie Lymphknoten (0/30).**

Abschliessende TNM-Klassifikation (UICC 7. Auflage 2009):

ypT3, ypN0 (0/61), yL0, yV0, yPn0, R0.

Regressionsgrad nach Dworak: Grad 0; Regressionsgrad nach Becker: Grad 3

Metastase eines kolorektalen Karzinoms

Resektat Leber Segment III:

Drei Herde eines intestinalen Adenokarzinoms:

- 1. Herd (max. Durchmesser 5,2cm, Nekrose 30%, Fibrose 50%), Abstand zum intrahepatischen Resektatrand 0,1cm.**
- 2. Herd (max. Durchmesser 2,8cm, Nekrose 10%, Fibrose 60%), Abstand zum intrahepatischen Resektatrand 0,8cm.**
- 3. Herd (max. Durchmesser 0,5cm, Nekrose 50%, Fibrose 30%), Abstand zum intrahepatischen Resektatrand 0,8cm.**

Resektatränder ohne Karzinomnachweis. Kein Nachweis eines Kapseldurchbruchs.

Tumor-Regressionsgrad nach Rubbia-Brandt: TRG 3

Übriges Leberparenchym mit Zeichen der nodulären regenerativen Hyperplasie (NRH) mit Sinusobliteration.

Kommentar:

Die histologische Einschätzung des Ansprechens der Karzinominfiltrate auf eine vorangegangene Chemotherapie erfolgt nach: ‚Importance of histological tumor response assessment in predicting the outcome in patients with colorectal liver metastases treated with neo-adjuvant chemotherapy followed by liver surgery‘, L. Rubbia-Brandt et al., *Annals of Oncology* 18: 299–304, 2007.

Die oben genannten Veränderungen des Leberparenchyms können im Kontext einer Oxaliplatin haltigen Chemotherapie auftreten.

Referenzen

Adam U, Mohamdee MO, Martin IG, Scott N, Finan PJ, Johnston D *et al.* Role of circumferential margin involvement in the local recurrence of rectal cancer. *Lancet* 1994;344:707–711.

AJCC Cancer Staging Manual. 7th ed. Springer Verlag, 2010.

Bartley AN, Hamilton SR, Alsabeh R, Ambinder EP, Berman M, Collins E, Fitzgibbons PL, Gress DM, Nowak JA, Samowitz WS, Zafar SY; Members of the Cancer Biomarker Reporting Workgroup, College of American Pathologists. Template for reporting results of biomarker testing of specimens from patients with carcinoma of the colon and rectum. *Arch Pathol Lab Med.* 2014 Feb;138(2):166-70.

Becker K, Mueller JD, Schulmacher C, Ott K, Fink U, Busch R, Böttcher K, Siewert JR, Höfler H. Histomorphology and grading of regression in gastric carcinoma treated with neoadjuvant chemotherapy. *Cancer.* 2003 Oct 1;98(7):1521-30.

Bosch SL, Teerenstra S, de Wilt JH, Cunningham C, Nagtegaal ID. Predicting lymph node metastasis in pT1 colorectal cancer: a systematic review of risk factors providing rationale for therapy decisions. *Endoscopy*. 2013 Oct;45(10):827-34.

Bosman FT, Carneiro F, Hruban HR, Theise ND. WHO Classification of Tumour of the Digestive System. World Health Organization Classification of Tumours. Pathology and Genetics. Lyon: IARC Press, 2010.

Compton CC, Greene FL. The Staging of Colorectal Cancer: 2004 and beyond. *CA Cancer J Clin* 2004;54:295-308.

Dworak O, Keilholz L, Hoffmann A. Pathological features of rectal cancer after preoperative radiochemotherapy. *Int J Colorectal Dis*. 1997;12(1):19-23.

Gospodarowicz MK, O'Sullivan B, Sobin LH. UICC. Prognostic factors in cancer. Wiley-Liss. 3rd edition. 2006.

Haggitt RC, Glotzbach RE, Soffer EE, Wruble LD. Prognostic factors in colorectal carcinomas arising in adenomas: implications for lesions removed by endoscopic polypectomy. *Gastroenterology* 1985;89:328-336

Loughrey MB, Quirke P, Shepherd NA. Standards and datasets for reporting cancers. Dataset for colorectal cancer histopathology reports. Royal College of Pathologists. 2014.

Jenkins MA, Hayashi S, O'Shea AM, Burgart LJ, Smyrk TC, Shimizu D, Waring PM, Ruszkiewicz AR, Pollett AF, Redston M, Barker MA, Baron JA, Casey GR, Dowty JG, Giles GG, Limburg P, Newcomb P, Young JP, Walsh MD, Thibodeau SN, Lindor NM, Lemarchand L, Gallinger S, Haile RW, Potter JD, Hopper JL, Jass JR. Pathology features in Bethesda guidelines predict colorectal cancer microsatellite instability: a population-based study. *Gastroenterology* 2007;133:48-56.

Kikuchi R, Takano M, Takagi K, Fujimoto N, Nozaki R, Fujiyoshi T *et al*. Management of early invasive colorectal cancer. Risk of recurrence and clinical guidelines. *Dis Colon Rectum* 1995;38:1286-1295.

Klintrup K, Mäkinen JM, Kaupila S, Väre PO, Melkko J, Tuominen H, Tuppurainen K, Mäkelä J, Karttunen TJ, Mäkinen MJ. Inflammation and prognosis in colorectal cancer. *Eur J Cancer*. 2005 Nov;41(17):2645-54.

Koelzer VH, Zlobec I, Berger MD, Cathomas G, Dawson H, Dirschmid K, Hädrich M, Inderbitzin D, Offner F, Puppa G, Seelentag W, Schnüriger B, Tornillo L, Lugli A. Tumor budding in colorectal cancer revisited: results of a multicenter interobserver study. *Virchows Arch*. 2015 May;466(5):485-93.

Montgomery EA, Voltaggio L. Biopsy interpretation of the gastrointestinal tract mucosa. Lippincott Williams & Wilkins. 2nd edition. 2012.

Neumann JH, Jung A, Kirchner T. [Molecular pathology of colorectal cancer]. *Pathologe*. 2015 Mar;36(2):137-44.

Neumann JH, Kirchner T. [Colorectal carcinoma in consideration of the new German S3 guideline 2013]. *Pathologe*. 2014 Nov;35(6):615-21.

Odze RD, Goldblum JR. Surgical pathology of the GI tract, liver, biliary tract and pancreas. Elsevier Saunders. 3rd edition. 2015.

Pritchard CC(1), Grady WM. Colorectal cancer molecular biology moves into clinical practice. *Gut*. 2011 Jan;60(1):116-29.

Quirke P, West NP, Nagtegaal ID. EURECCA consensus conference highlights about colorectal cancer clinical management: the pathologists expert review. *Virchows Arch*. 2014 Feb;464(2):129-34.

Riddell R, Dhanpat J. Lewin, Weinstein and Riddell's Gastrointestinal Pathology and its Clinical Implications. Wolters Kluwer. 2nd edition 2014.

Rubbia-Brandt L, Giostra E, Brezault C, Roth AD, Andres A, Audard V, Sartoretti P, Dousset B, Majno PE, Soubrane O, Chaussade S, Mentha G, Terris B. Importance of histological tumor response assessment in predicting the outcome in patients with colorectal liver metastases treated with neo-adjuvant chemotherapy followed by liver surgery. *Ann Oncol*. 2007 Feb;18(2):299-304.

Shepherd NA, Warren BF, Williams GT, Greenson JK, Lauwers GY, Novelli MR. Morson and Dawson's gastrointestinal pathology. Wiley-Blackwell. 5th edition. 2013.

Sobin LH, Gospodarowicz M, Wittekind Ch. *UICC TNM Classification of malignant tumors (7th edition)*. New York: Wiley-Blackwell, 2010.

Umar A, Boland CR, Terdiman JP, et al. Revised Bethesda guidelines for hereditary nonpolyposis colorectal cancer (Lynch syndrome) and microsatellite instability. *J Natl Cancer Inst* 2004;96:261-268.

Umar A, Boland CR, Terdiman JP, Syngal S, de la Chapelle A, Ruschoff J, Fishel R, Lindor NM, Burgart LJ, Hamelin R, Hamilton SR, Hiatt RA, Jass J, Lindblom A, Lynch HT, Peltomaki P, Ramsey SD, Rodriguez-Bigas MA, Vasen HF, Hawk ET, Barrett JC, Freedman AN, Srivastava S. Revised Bethesda Guidelines for hereditary nonpolyposis colorectal cancer (Lynch syndrome) and microsatellite instability. *J Natl Cancer Inst* 2004;96:261-8.

Wittekind Ch, Compton CC, Brierley J, Sobin LH. *TNM Supplement: A Commentary on Uniform Use (4th edition)*. New York, NY: Wiley, 2012

van de Velde CJ, Boelens PG, Borrás JM, Coebergh JW, Cervantes A, Blomqvist L, Beets-Tan RG, van den Broek CB, Brown G, Van Cutsem E, Espin E, Haustermans K, Glimelius B, Iversen LH, van Krieken JH, Marijnen CA, Henning G, Gore-Booth J, Meldolesi E, Mroczkowski P, Nagtegaal I, Naredi P, Ortiz H, Pahlman L, Quirke P, Rödel C, Roth A, Rutten H, Schmoll HJ, Smith JJ, Tanis PJ, Taylor C, Wibe A, Wiggers T, Gambacorta MA, Aristei C, Valentini V. EURECCA colorectal: multidisciplinary management: European consensus conference colon & rectum. *Eur J Cancer*. 2014 Jan;50(1):1.e1-1.e34

Autoren:

A. Lugli, G. Cathomas, L. Tornillo, L. Terracciano
September 2015